Белорусский государственный
медицинский университет
Кафедра инфекционных болезней

Инфекционные васкулиты ЦНС:

ключевые возбудители, современные возможности диагностики и терапии

Доцент Н.В.Соловей

Республиканская научно-практическая конференция
«Неврологические аспекты ревматических заболеваний»
02.05.2019

Васкулит ЦНС: определение

- воспаление артерий и/или вен нервной системы (преимущественно головного, реже спинного мозга),
- приводящее к повреждению стенки сосудов,
- которое может осложнится развитием транзиторных ишемических атак, ишемических инфарктов, внутримозговым или субарахноидальным кровоизлиянием, микотическими аневризмами, венозным тромбозом

В клинических исследованиях и публикациях – равнозначные понятия:

Васкулит = васкулопатия = артериит = ангиит

Younger D. & Coyle P. Neuro Clin 2019; 37:441

Варианты васкулопатий ЦНС

Первичный васкулит (ангиит) ЦНС

Вторичный васкулит ЦНС

Васкулит ЦНС как проявление ревматических заболеваний, системных васкулитов

Васкулит / васкулопатия ЦНС инфекционного генеза

Состояния, потенциально имитирующие васкулит ЦНС

- Параинфекционные синдромы (ОРЭМ)
- Внутрисосудистая лимфома, церебральный глиоматоз и другие неоплазии
- Демиелинизирующие поражения
- Лекарственные средства
- Невоспалительные васкулопатии (Синдром обратимой церебральной вазоконстрикции, CADASIL, MELAS, фибромускулярная дисплазия…)

Первичный васкулит (ангиит) ЦНС (PACNS)

- редкое заболевание
  - 2,4 случая на 1 млн населения в год
- у 2/3 – патологические изменения в ЦСЖ (плеоцитоз, повышенный белок, нормальная глюкоза)
- маркеры системного воспаления обычно в пределах нормы
- МР- и КТ-ангиография часто малоинформативна, традиционная ангиография выявляет изменения только у 3/4 пациентов
- на МРТ ГМ иногда признаки ишемии и/или геморрагии
- необходимо исключить системные, воспалительные и инфекционные заболевания (диагноз исключения)
- окончательный диагноз – патоморфологический (биопсия вещества и оболочек мозга)
- разнообразные гистологические варианты

de Boysson H. et al. Arthritis Rheumatol 2014;66:1315
Hajj-Ali R. & Calabrese L. J Autoimmun 2014;48-49:149
Beuker C. et al. Ther Adv Neurol Disord 2018;11:1756286418785071

Вторичный васкулит ЦНС вследствие системных заболеваний соединительной ткани, васкулитов и иммуновоспалительных заболеваний

- наиболее часто: СКВ, синдром Бехчета, саркоидоз, эозинофильный гранулематоз с полиангиитом, синдром Шегрена
- редко: гранулематоз с полиангиитом, дерматомиозит, очень редко уртикарный гипокомплементарный васкулит, ревматоидный артрит, синдром Когана и т.д.
- чаще позднее проявление системного заболевания
- признаки и симптомы системного поражения многих органов и систем
- позитивные маркеры системного воспаления
- часто детектируются биомаркеры / аутоантитела, специфические для определенной нозологии

Studahl M. Department of Infectious Diseases, Sahlgrenska University Hospital

Инфекционные причины васкулита ЦНС

Вирусы

- **ВЗВ**
- **ВИЧ**
- ВГС
- ВГВ
- ЦМВ
- Парвовирус B19
- ВЭБ
- **ВПГ-2**
- HTLV-1
- Вирус лихорадки Денге
- Вирус лихорадки Западного Нила

Простейшие и гельминты

- Малярия
- Шистосомоз
- Toxoplasma gondii
- Нейроцистицеркоз

Бактерии

- **Возбудители ВБМ** (S.pneumoniae, N.meningitidis)
- **Mycobacterium tuberculosis**
- Mycoplasma pneumoniae
- **Treponema pallidum**
- Leptospira spp.
- **Boreliella burgdorferi s.l.**
- Ricketsia spp.
- Bartonella spp.
- Tropherema whipplei

Грибы

- Aspergillus spp.
- Cryptococcus spp.
- Mucormycosis
- Coccidioides spp.
- Candida spp.
- Histoplasma spp.

Younger D. & Coyle P. Neuro Clin 2019; 37:441

Ключевые патогенетические механизмы развития инфекционных нейроваскулитов ЦНС

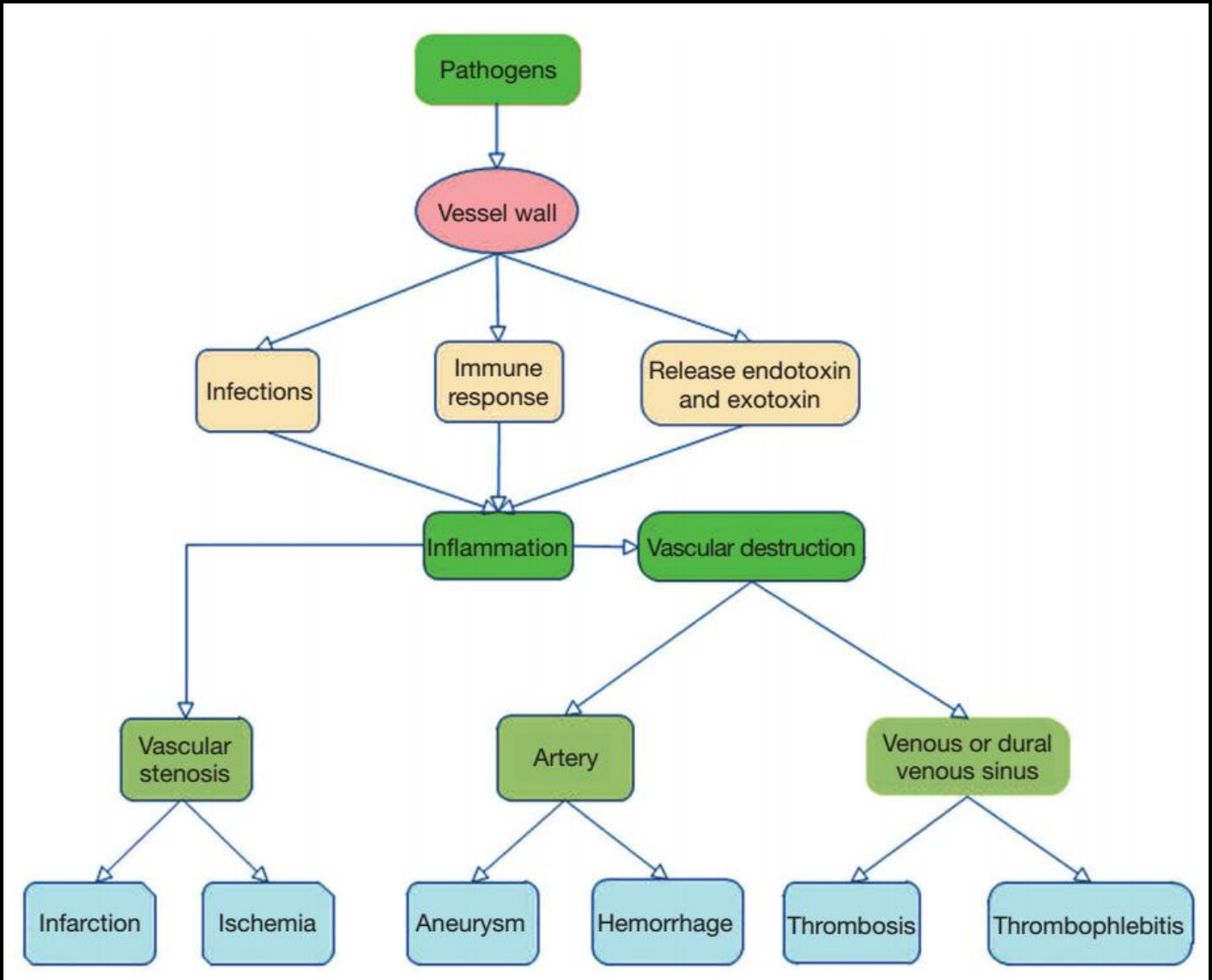

Shen G. et al. Quant Imaging Med Surg 2018;8:1039

Наиболее значимые предпосылки инфекционных и иных васкулитов ЦНС

- дебют неврологической симптоматики: стертый? явный? остро / подостро?
- дополнительные симптомы (лихорадка, потеря веса, вовлечение других внутренних органов и систем)
- место рождения и регион проживания (туберкулез, болезнь Лайма, ВИЧ)
- выезды в иные страны, эндемичные по некоторым инфекциям (лихорадка Западного Нила, Японский энцефалит, малярия)
- поведенческие факторы риска (внутривенные потребители ПАВ, ВГВ, ВГС, ВИЧ)
- присасывания клещей, укусы москитов, контакты с животными
- иммуносупрессия?
- прием лекарственных средств?

Studahl M. Department of Infectious Diseases, Sahlgrenska University Hospital

Как мы можем заподозрить васкулит ЦНС?

- головная боль
- энцефалопатия
- судороги
- постоянная или транзиторная очаговая неврологическая симптоматика
- эпизоды острого нарушения мозгового кровообращения

И/ИЛИ

- данные нейровизуализации, варьирующие от небольших ишемических изменений до инфаркта, кровоизлияний и гиперинтенсивных очагов в белом веществе

Studahl M. Department of Infectious Diseases, Sahlgrenska University Hospital

Три основных клинических паттерна васкулита ЦНС

1. энцефалопатия + головная боль

2. очаговое поражение паренхимы мозга с головной болью и другими неврологическими отклонениями

3. клиническая картина атипично протекающего рассеянного склероза (с головной болью, судорогами, энцефалопатией и инсультоподобными эпизодами)

Younger D. & Coyle P. Neuro Clin 2019; 37:441

Ключевые микробиологические исследования при подозрении на инфекционный васкулит ЦНС

- бактериологический посев ЦСЖ + бактериоскопия на грибы, с окраской по Граму и на КУБ
- мультиплексная ПЦР ЦСЖ на бактериальные возбудители / 16s рРНК ПЦР
- определение антител к B.burgdorferi s.l. в ЦСЖ и сыворотке крови
- ПЦР на ДНК ВПГ-1,2, ВЗВ в ЦСЖ + интратекальные антитела к ВЗВ
- ПЦР на ДНК ЦМВ, ВЭБ в ЦСЖ
- ИФА / экспресс-тест ВИЧ
- GeneXpert ЦСЖ на ДНК M.tuberculosis
- серологическая диагностика сифилиса (обязательно с серологическим исследованием ЦСЖ!)
- антиген криптококка в ЦСЖ
- ИФА IgG к Toxoplasma gondii + ПЦР на ДНК T.gondii в ЦСЖ

<u>При наличии дополнительных клинических и эпидемиологических предпосылок:</u>

- флавивирусы (клещевой энцефалит, лихорадка Западного Нила, Японский энцефалит, вирус лихорадки Денге) – серологическое обследование + ПЦР
- тонкий мазок и толстая капля на малярию
- серологическое обследование (ИФА, РИФ) на риккетсиозы
- ……

Studahl M. Department of Infectious Diseases, Sahlgrenska University Hospital

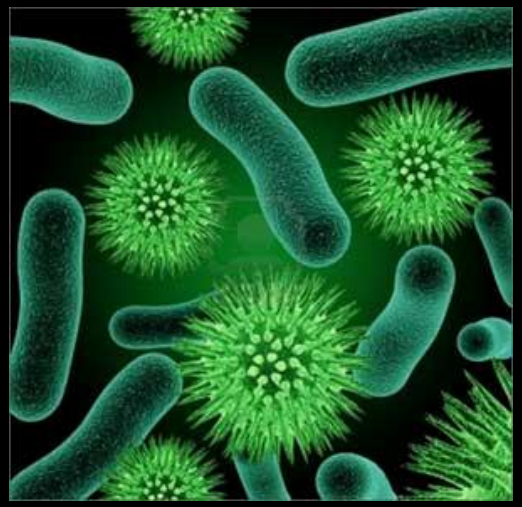

Ключевые бактериальные возбудители инфекционного васкулита ЦНС

Возбудители внебольничного бактериального менингита (S.pneumoniae, N.meningitidis, H.infulenzae)

- частота сосудистых осложнений при ВБМ – до 20% (преимущественно S.pneumoniae)
- чаще в острый период заболевания на фоне продолжающейся АБТ
- механизм развития васкулита ЦНС, ассоциированного со S.pneumoniae:
  - высвобождение ряда провоспалительных цитокинов, обладающих васкулотоксичностью, с нарушением проницаемости стенки сосудов
  - инфильтрация сосудистой стенки клетками воспаления из экссудата в субарахноидальном пространстве на основании мозга с отеком, фокальными стенозами и дилатацией, утолщением интимы сосудов
  - васкулит, вазоспазм, диссеминированное внутрисосудистое свертывание с гиперкоагуляцией → потенцирование отека мозга, судорог, ишемии вплоть до инфарктов и вторичных кровоизлияний
  - чаще поражение крупных и средних артерий Вилизиева круга
- редко описаны отсроченные и хронические иммуноопосредованные васкулопатии вплоть до прогрессирующего артериального стеноза, отвечающего на терапию ГКС

Younger D. & Coyle P. Neuro Clin 2019; 37:441

Микотические аневризмы сосудов ГМ

- патологическая локальная деформация стенок артериальных сосудов головного мозга
- в структуре всех внутричерепных аневризм: 2,5-4,5%
- чаще осложнение инфекционного эндокардита:
  - до 4-10% всех ИЭ сопровождаются развитием микотических аневризм
- в основе – септическая эмболизация vasa vasorum или мелких сосудов ГМ, превалирующие возбудители – Streptococcus spp., S.aureus
- воспаление адвентиции сосуда ® вовлечение в воспалительный процесс средней оболочки сосудов ® ослабление сосудистой стенки ® псевдоаневризмы ® разрушение интимы ® кровоизлияния
- чаще локализованы в дистальных ветвях средней мозговой артерии
- у 25% пациентов имеются множественные микотические аневризмы
- большинство микотических аневризм малосимптомны
- спонтанные разрывы приводят к субарахноидальным и внутримозговым кровоизлияниям, редко – к субдуральным гематомам
- летальность при ИЭ в сочетании с микотическими аневризмами – до 40-80%

Lee S. et al. J Cerebrovasc Endovasc Neurosurg 2013;15:235
Ferro J. et al. Handb Clin Neurol 2014;119:75
Novy E. et al. Med Mal Infect 2013;43:443

Нейровизуализация при микотических аневризмах ГМ

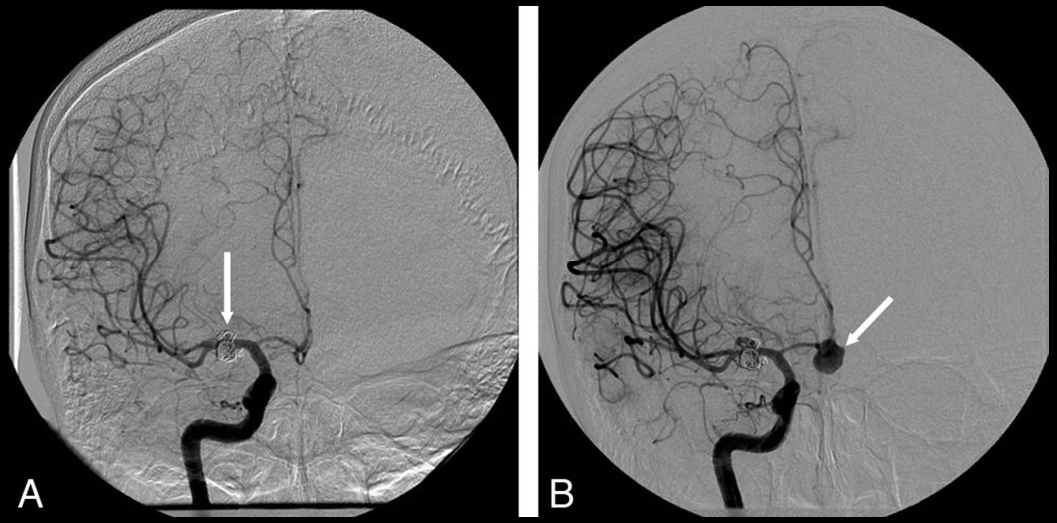

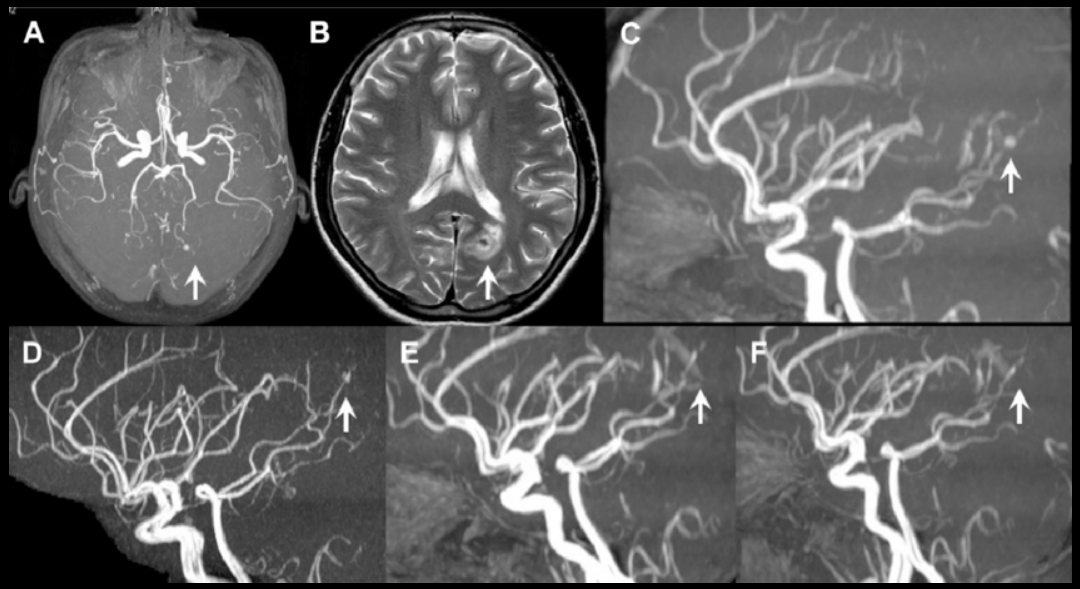

- преимущественно веретенообразная неправильная форма, без шейки
- КТ-ангиография (КТА) и МР-ангиография (МРА) выявляют микотические аневризмы 5 и более мм в диаметре
- при микотических аневризмах меньшего диаметра более чувствительный метод – традиционная ангиография

Kannoth S. et al. J Neurol Neurosurg Psychiatry 2008;79:943
Habib G. et al. Eur Heart J 2009;30:2369

Микотические интракраниальные аневризмы (МИА): диагностические критерии

А. Обязательный критерий: любая аневризма, выявленная при нейровизуализации

В. Поддерживающие критерии:

1. Любая предрасполагающая инфекция в анамнезе в предшествующие 8 недель:
   - ИЭ
   - менингит
   - целлюлит орбиты
   - тромбофлебит кавернозного синуса
2. Ангиографические характеристики:
   - множественные интракраниальные аневризмы
   - дистальная локализация
   - веретенообразная форма
   - изменения в размере аневризмы / появление новой аневризмы на ангиограммах в динамике
3. Другие признаки / факторы риска:
   - возраст до 45 лет
   - наличие лихорадки / лихорадка в недавнем прошлом длительностью более 1 недели
   - пациенту в недавнем прошлом выполнялась ЛП
   - выявление внутрипаренхиматозного кровоизлияния на КТ или МРТ ГМ

Клинически определенная МИА: обязательный критерий + 3 поддерживающих критерия
Клинически вероятная МИА: обязательный критерий + 2 поддерживающих критерия
Клинически возможная МИА: обязательный критерий + 1 поддерживающий критерий

Kannoth S. et al. J Neurol Neurosurg Psychiatry 2008;79:943

Mycobacterium tuberculosis (1)

- нейротуберкулез ~ 1% всех случаев туберкулеза
  - у 15-60% из них - васкулопатия, осложняющаяся ОНМК (чаще ВИЧ-позитивные пациенты, при тяжелом течении туберкулезного менингита)
  - летальность и серьезные остаточные последствия – у 50% пациентов с M.tuberculosis- ассоциированной васкулопатией
- преимущественно поражение артерий на основании мозга и в Сильвиевой щели, особенно каротидный бассейн (дистальные отделы внутренней сонной артерии, проксимальные отделы средней мозговой артерии и их перфорирующие ветви)
- в основе васкулопатии – инфильтрация стенки сосудов мононуклеарными клетками, приводящая в итоге к их облитерации, пролиферативному эндартериитy и инфарктам

Thwaites G. Curr Opin Neurol 2013;26:295
Younger D. & Coyle P. Neuro Clin 2019; 37:441

Mycobacterium tuberculosis (2)

- симптоматика состоявшихся инфарктов мозга может развиваться подостро или быть стертой на фоне тяжелого течения туберкулезного менингита
- оптимальный метод нейровизуализации: МР-ангиография с контрастированием
- лабораторное подтверждение диагноза: ПЦР ЦСЖ на ДНК M.tuberculosis (GeneXpert, оптимально не менее 4,0-6,0 мл ЦСЖ) + бактериологический посев ЦСЖ на специальные среды
- схема этиотропной терапии определяется резистентностью к противотуберкулезным ЛС, длительность - до 12 мес; сочетается с ГКС в течение первых 6-8 недель лечения

Thwaites G. Curr Opin Neurol 2013;26:295
Younger D. & Coyle P. Neuro Clin 2019; 37:441

Туберкулезный менингит с васкулитом и инфарктом мозга

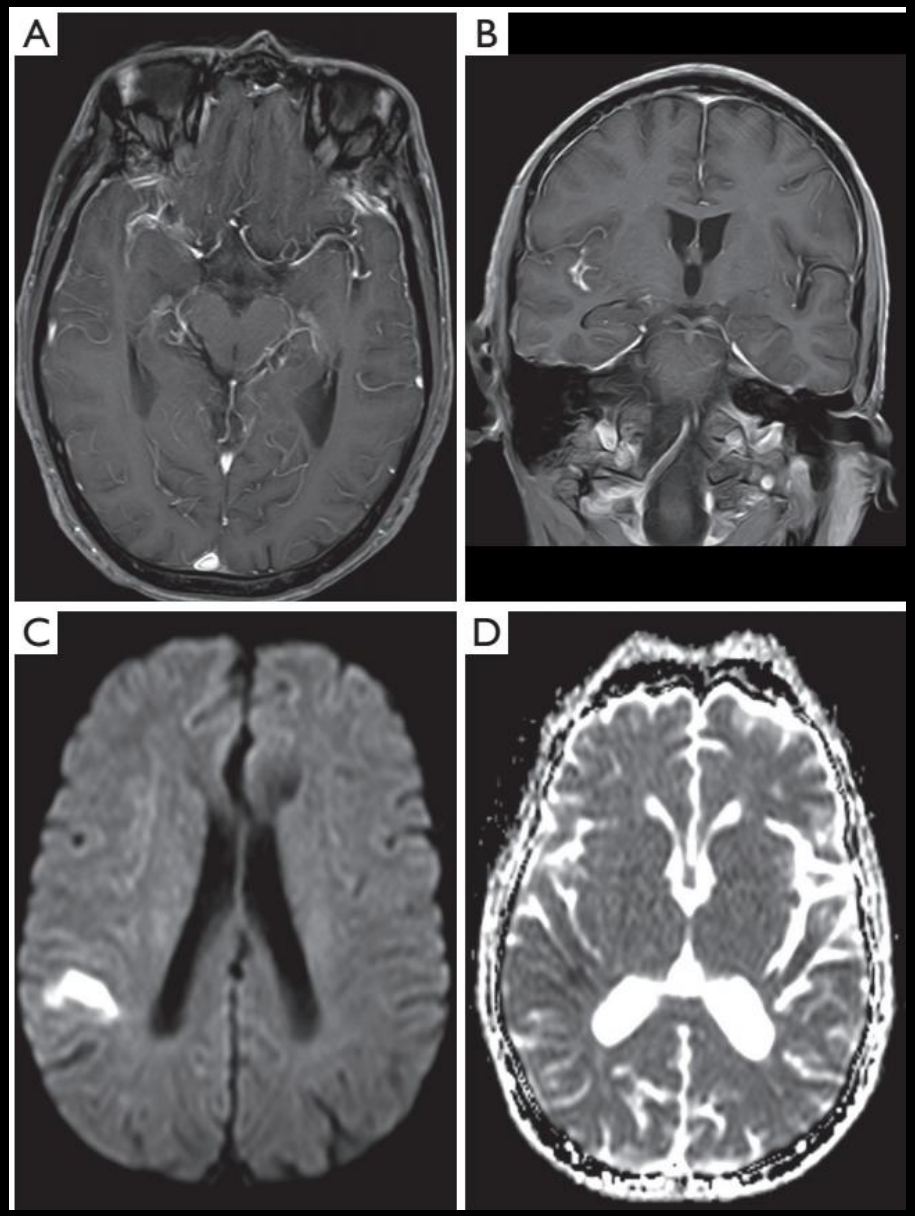

Аксиальный (A) и коронарный (B) постконтрастные T1 режимы демонстрируют усиление вокруг правой средней мозговой артерии
Аксиальные DWI (C) и ADC (D) карты указывают на инфаркт в зоне кровоснабжения мозга правой средней мозговой артерии
Это предполагает воспалительный стеноз или окклюзию ветвей средней мозговой артерии

Shen G. et al. Quant Imaging Med Surg 2018;8:1039

Нейросифилис

- 4-12% пациентов с не леченным сифилисом развивают поражение ЦНС (сифилитический менингит – чаще в первый год и менинговаскулярный сифилис – чаще в первые несколько лет заболевания)
- менинговаскулярный сифилис – 39-61% всех случаев симптомного нейросифилиса, высокая частота среди ВИЧ-позитивных пациентов, мужчин молодого возраста с рецидивирующими ТИА и ОНМК
- наиболее часто поражаются артерии каротидного бассейна, описаны единичные поражения вертебро-базиллярного бассейна и даже окклюзия базиллярной артерии
- клиническая симптоматика длительное время может быть стертой
- для полноценной диагностики показано параллельное тестирование сыворотки крови и ЦСЖ с использованием комплекса тестов (МРП, VDRL, трепонемные тесты и т.д.)
- этиотропная терапия: пенициллин, цефтриаксон

Artal F. Expert Review of Neurotherapeutics 2016; 16:205
Younger D. & Coyle P. Neuro Clin 2019; 37:441

- Марокко, 2001-2015 г.г.
- ретроспективный анализ 53 пациентов с менинговаскулярным сифилисом, осложнившимся ОНМК (диагноз сифилиса верифицирован серологически в ЦСЖ)
- средний возраст 41±12 лет (50% - до 40 лет)
- 17% (9/53) пациентов имели сифилитические поражения слизистых в анамнезе, средняя длительность от шанкра до инсульта – 8 (1-14) лет
- продромальные симптомы – 50,9% (27/53):
  - изменения ментального статуса – 26,4%
  - судороги – 18,9%
  - головная боль – 15,1%
  - амнезия – 13,2%
- неврологическая симптоматика при развитии ОНМК:
  - очаговый моторный дефицит – 54,7% (29/53)
  - атаксия – 20,8% (11/53)
  - двигательные расстройства – 28.3% (15/53)
- у большинства благоприятный клинический исход:
  - полное выздоровление – 22,6%
  - выздоровление с резидуальными последствиями – 54,7%
  - выраженный неврологический дефицит на момент выписки – 13,2%

Ahbeddou N. et al. Rev Neurol (Paris) 2018;174:313

Ангиография у пациента с менинговаскулярным сифилисом

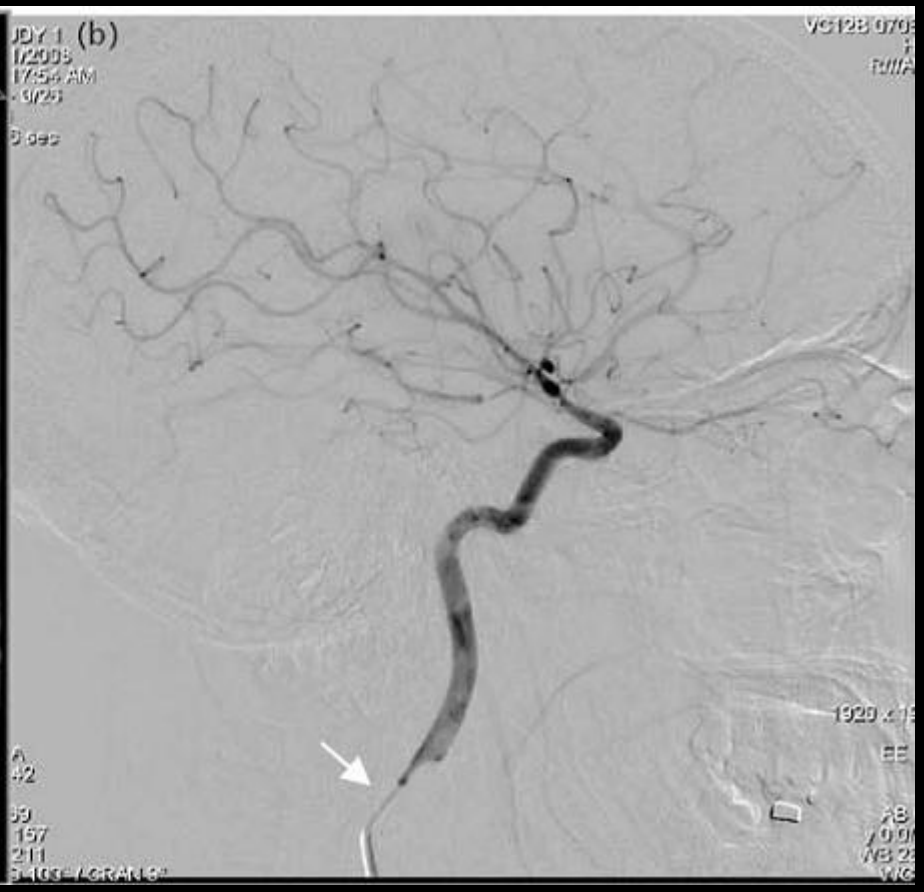

МР-ангиография: неравномерное сужение базиллярной артерии (длинная стрелка) и внезапный обрыв правой позвоночной артерии (короткая стрелка)

Церебральная ангиография: сужение левой внутренней сонной артерии

Kakumani P. et al. J Rheumatol 2009; 36:655

Болезнь Лайма

- возбудитель – Boreliella burgdorferi sensu lato (переименована в 2018 году), 5 геномовидов с доказанной патогенностью, все встречаются на территории Европы
- трансмиссивная инфекция (иксодовые клещи)
- всегда стадийность течения, часть проявлений могут быть малосимптомными
- три стадии, васкулит возможен на 2-ой, реже – на 3-ей стадии
- разнообразная клиническая картина
- преимущественное поражение кожи, опорно-двигательного аппарата, сердца и нервной системы

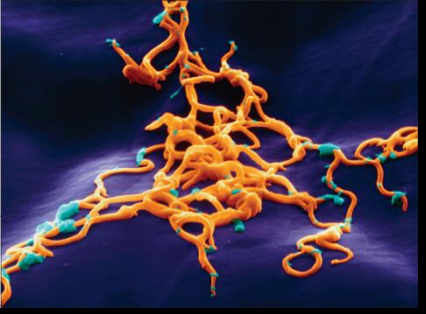

Стадийность течения

- **стадия 1 (ранняя локализованная)** - *недели после инфицирования* (локальный патогенный эффект спирохет, активация местного иммунитета)
- **стадия 2 (ранняя диссеминированная)** - *недели-месяцы после инфицирования* (спирохетемия и поражение многих систем, активация системного иммунитета)
- **стадия 3 (поздняя)** - *месяцы-годы после инфицирования* (персистирующая инфекция, аутоиммунные реакции)

I стадия: мигрирующая эритема – патогномоничный симптом !

- кольцевидная или сплошная эритема диаметром ≥ 5 см (как правило) с центробежным распространением (!)
- границы четкие, окрашены более интенсивно, могут незначительно возвышаться над неизмененной кожей

I стадия: мигрирующая эритема

- обычно нет лихорадки и конституциональных симптомов
- редко - первичный аффект и регионарная лимфаденопатия
- локализация – любая, но чаще бедро, паховая и подмышечная области
- серологические исследования в данную стадию часто отрицательные (первые АТ – через 3-6 недель от момента присасывания клеща)
- исчезает даже без лечения в течение 3-4 недель (наблюдательная тактика неоправданна!)
- патогномоничный симптом Þ абсолютно правомочен клинический диагноз без лабораторного подтверждения

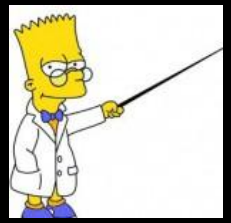

Увидели эритему – поставили диагноз, назначили терапию!

Что важно в эпиданамнезе?

- 59% пациентов с лабораторно верифицированными клещевыми инфекциями в УЗ «ГКИБ» г. Минска в 2012-2014 г.г. **не указывали на присасывание клещей** в границах потенциального инкубационного периода
- важны косвенные эпидемиологические предпосылки:
  - работа на приусадебных участках
  - посещение лесов и лесопарков
  - пребывание на природе в эндемичных зонах
  - профессиональная деятельность на открытом воздухе
  - домашние животные, выгуливающиеся на улице и т.д.

II стадия клещевого боррелиоза – полисистемность поражений!

Лихорадка, конституциональные симптомы

Множественные МЭ

Боррелиозная лимфоцитома

Поражения ССС (чаще АВ-блокады)

Мигрирующие артралгии

Ранний нейроборрелиоз

III стадия клещевого боррелиоза –

преимущественно поражений одной системы!

Лайм-артрит

Хронический атрофический акродерматит

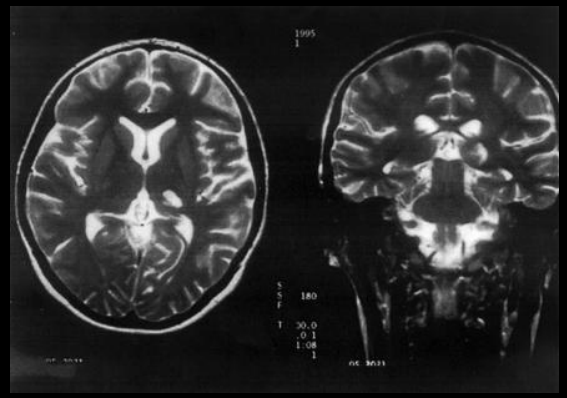

Поздний нейроборрелиоз

Необычные и редкие проявления нейроборрелиоза

- При синдроме Банварта:
  - Парезы других ЧМН (VI>V>III>VIII)
  - Паралич диафрагмы
  - Острая задержка мочи / обстипация
  - Комплексный региональный болевой синдром (КРБС)

- Поражения периферической НС:
  - Ассиметричная нейропатия, ассоциированная с ХАА
  - Дистальная симметричная нейропатия без ХАА

- Редкие или необычные поражения ЦНС:
  - Острый поперечный миелит
  - Васкулит ЦНС и инсультоподобные синдромы
  - Ретробульбарный неврит
  - Pseudotumor cerebri (симптомы - ВЧД без признаков объемного образования головного мозга и гидроцефалии)
  - Синдром вторичной гидроцефалии с нормальным ВЧД-деменции
  - Психиатрические синдромы
  - Синдромы, имитирующие болезнь моторного нейрона
  - Экстрапирамидные синдромы
  - Опсоклонус-миоклонус синдром

Васкулиты и ОНМК боррелиозной этиологии

- мальчик 8 лет с церебральным васкулитом и ишемическим инсультом в области моста и мозжечка вследствие фокального стеноза базиллярной артерии
- диагноз подтвержден детекцией патологических изменений ликвора и определением интратекального синтеза антител

Lebas A. et al. J Neuroimaging 2012; 22:210

- мужчина 23 лет с внезапно развившимся правосторонним гемипарезом, мозжечковой атаксией, дизартрией и билатеральной дисметрией
- на МРТ – ишемические поражения моста ГМ
- ЦСЖ: лимфоцитарный плеоцитоз, высокий белок
- положительные интратекальные антитела к B.burgdorferi

Van Snick S. et al. Acta Neurol Belg 2008;108: 103

Васкулиты и ОНМК боррелиозной этиологии

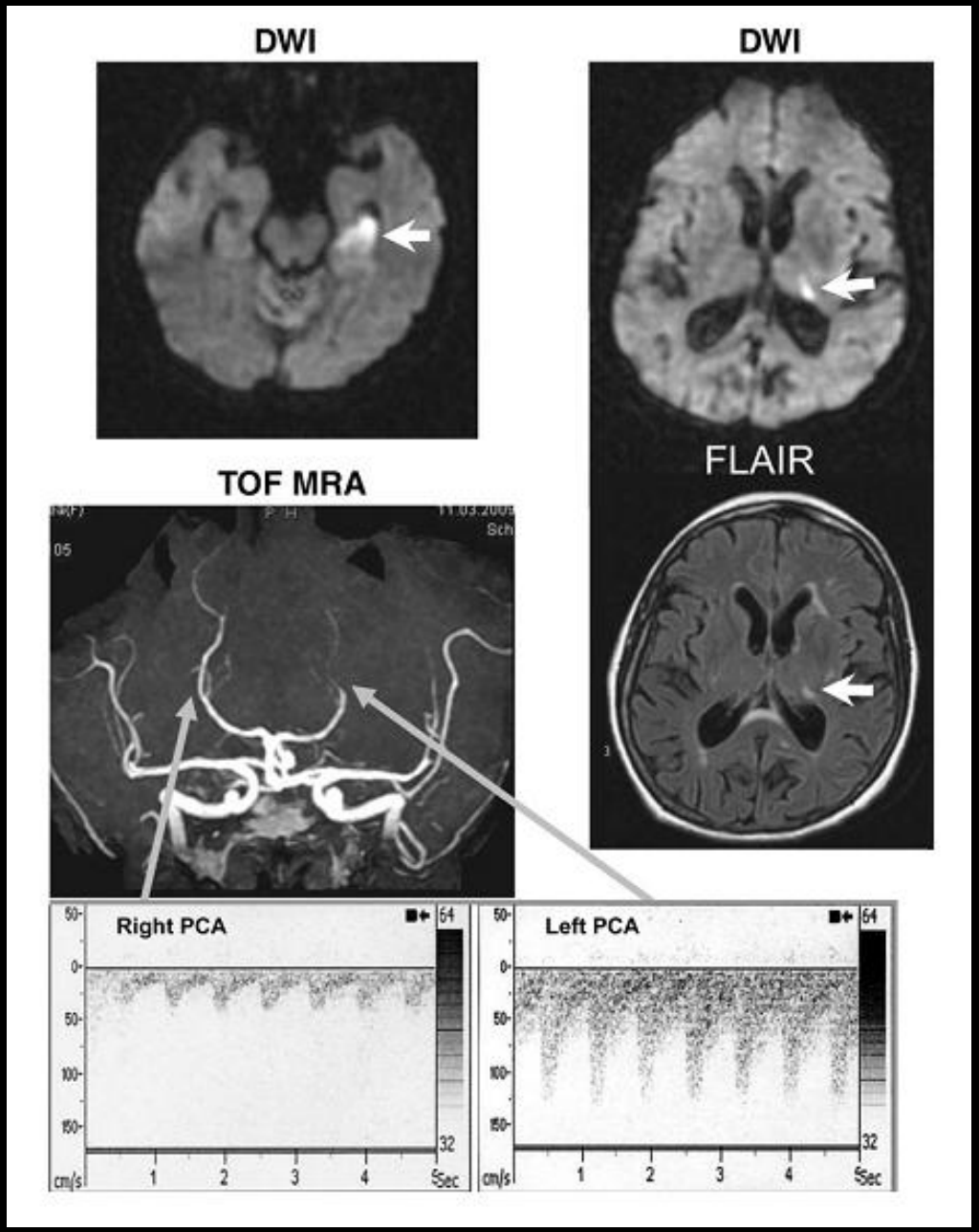

Пациент 66 лет с менингоэнцефалитом боррелиозной этиологии

Диффузно-взвешенный режим МРТ: ишемические поражения височной доли (слева вверху) и таламуса (справа вверху), подтвержденные в режиме FLAIR (справа внизу)

МР-ангиография: выраженный стеноз левой задней мозговой артерии

Back T. et al. J Neurol 2013; 260:1569

Васкулиты и ОНМК боррелиозной этиологии

- анализ всех случаев церебрального васкулита боррелиозной этиологии в Восточной Саксонии (Германия) с 1997 по 2011 г.г.
- всего 11 пациентов (0,3% всех случаев ЛБ в эндемичной области), отвечающих критериям нейроборрелиоза и церебрального васкулита (другие причины исключены)
- у 10 из 11 пациентов – ишемический инсульт или транзиторные ишемические атаки; у 7 пациентов – повторные ОНМК
- у 8 из 11 пациентов – поражение вертебро-базилярной системы кровоснабжения ГМ, у 2 пациентов – тромбоз базиллярной артерии

Back et al. J Neurol 2013; 260:1569

Диагностика боррелиозного васкулита

- полиморфизм поражений, выявляемых при нейровизуализации:
  - изменения стенки сосудов мелкого, среднего, крупного калибра, вертебробазиллярный, реже каротидный бассейн
  - окклюзии глубоких перфорирующих артерий
  - окклюзии внутренней сонной артерии, проксимальных отделов средней мозговой артерии, тромбоз базиллярной артерии
  - множественные очаги ишемии в таламусе и базальных ядрах
  - венозные тромбозы
  - аневризмы
- чаще острое начало с инсультоподобных симптомов, иногда рецидивирующие ТИА и ОНМК в разных сосудистых бассейнах, реже – подострое течение с длительной головной болью, проблемами с памятью, нарушением походки и т.д.
- всегда положительные IgG к B.burgdorferi s.l. в сыворотке крови (IgM диагностически не значимы, часто в эту стадию неспецифичны)
- ЦСЖ: лимфоцитарный плеоцитоз, повышение белка, интратекальные IgG к B.burgdorferi s.l. у > 90% пациентов

Artal F. et al. Expert Review of Neurotherapeutics 2016; 16:205

- В эндемичных по болезни Лайма регионах следует помнить о возможной боррелиозной этиологии церебрального васкулита и ОНМК в случае:
  - васкулита и рецидивирующих ОНМК (особенно у пациентов молодого возраста) при отсутствии других явных причин
  - васкулита с преимущественным поражением сосудов вертебробазилярного бассейна
  - в случае эпидемиологических предпосылок, анамнестических и клинических данных, указывающих на возможную болезнь Лайма

Этиотропная терапия нейроборрелиоза и ассоциированных с ним васкулитов

- Ранний нейроборрелиоз

  Доксициклин 200 мг Х 2 раза в день 3 дня, затем 100 мг Х 2 раза в день 18 дней (per os, общий курс 21 день)

  Цефтриаксон 1,0 г Х 2 раза в день ВНУТРИВЕННО 14-28 дней (в среднем, 21 день)

- Поздний нейроборрелиоз

  Цефтриаксон 1,0 г Х 2 раза в день ВНУТРИВЕННО 28 дней

  Доксициклин 200 мг Х 2 раза в день 3 дня, затем 100 мг Х 2 раза в день 25 дней (per os, общий курс 28 день)

European Journal of Neurology 2014 doi:10.1111/ene.12420

Oral doxycycline for Lyme neuroborreliosis with symptoms of encephalitis, myelitis, vasculitis or intracranial hypertension

D. Bremell[a] and L. Dotevall[a,b]

[a]Department of Infectious Diseases, Institute of Biomedicine, Sahlgrenska Academy at the University of Gothenburg, Göteborg; and [b]Department of Communicable Disease Control, Västra Götaland Region, Göteborg, Sweden

- Швеция, 1990-2012 г.г.
- 141 пациент с нейроборрелиозом (26 – поражение центральной, 115 – поражение периферической НС)
- всем пациентам назначался пероральный доксициклин
- медиана дозы доксициклина 400 мг/сутки (200-400 мг/сутки), медиана длительности терапии 10 дней (10-21 дня)
- ЛП – всем пациентам до начала лечения и по окончании терапии (цитоз – суррогатный маркер исхода терапии)
- плейоцитоз в ЦСЖ и клинические исходы в группе пациентов с поражением ЦНС не отличались от группы пациентов с поражением только ПНС
- **доксициклин эффективен для лечения нейроборрелиоза независимо от его стадии и степени выраженности исходной клинической симптоматики**

Ключевые вирусные возбудители инфекционного васкулита ЦНС

ВЗВ-ассоциированная васкулопатия

Эпидемиология ВЗВ-инфекции

- вирус варицелла зостер (ВЗВ) – нейтротропный двуспиральный ДНК-овый альфа-герпесвирус, патогенный только для человека
- путь инфицирования – воздушно-капельный, контагиозность высокая
- даже первичное инфицирование проявляется у ограниченного процента лиц
- ВЗВ инфицировано > 95% популяции людей
- Практически 50% инфицированных лиц разовьют хотя бы 1 клинически явный эпизод реактивации ВЗВ до 85 лет

Nagel M. & Gilden D. Current Opinion in Neurology 2014; 27: 356

Ветряная оспа и опоясывающий лишай – два звена одной и той же ВЗВ-инфекции!

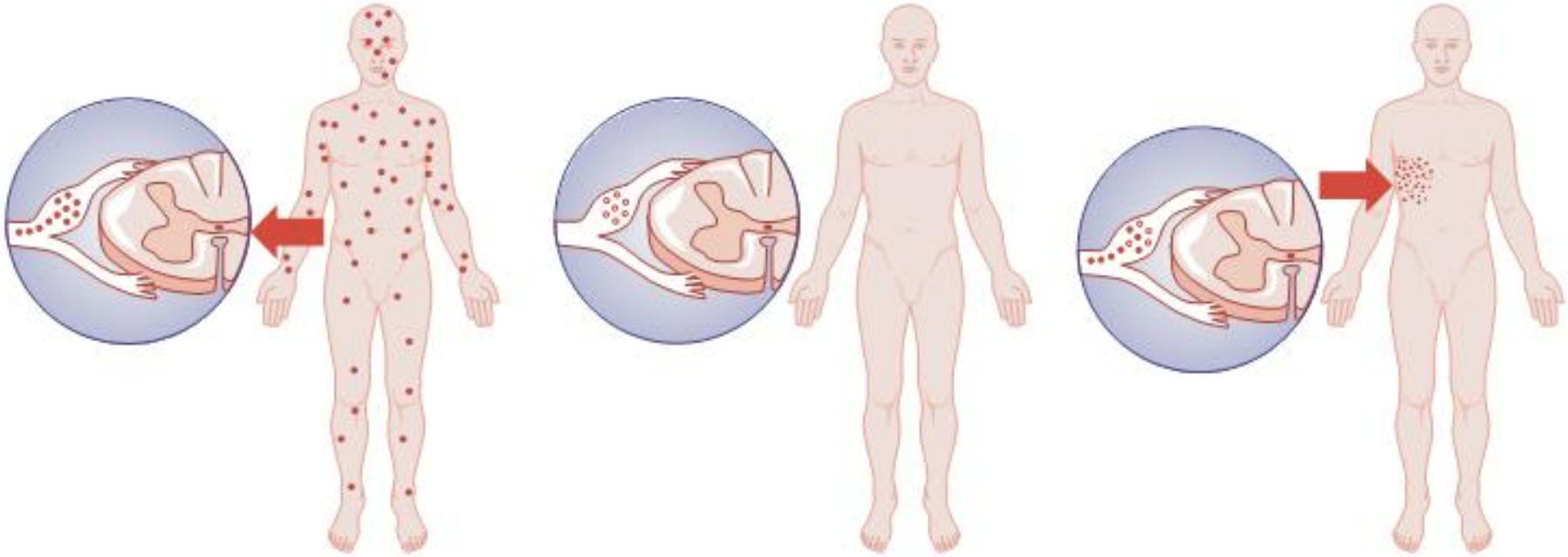

A Chickenpox **B** Latent phase **C** Herpes zoster

Локализация и неврологические проявления ВЗВ-инфекции

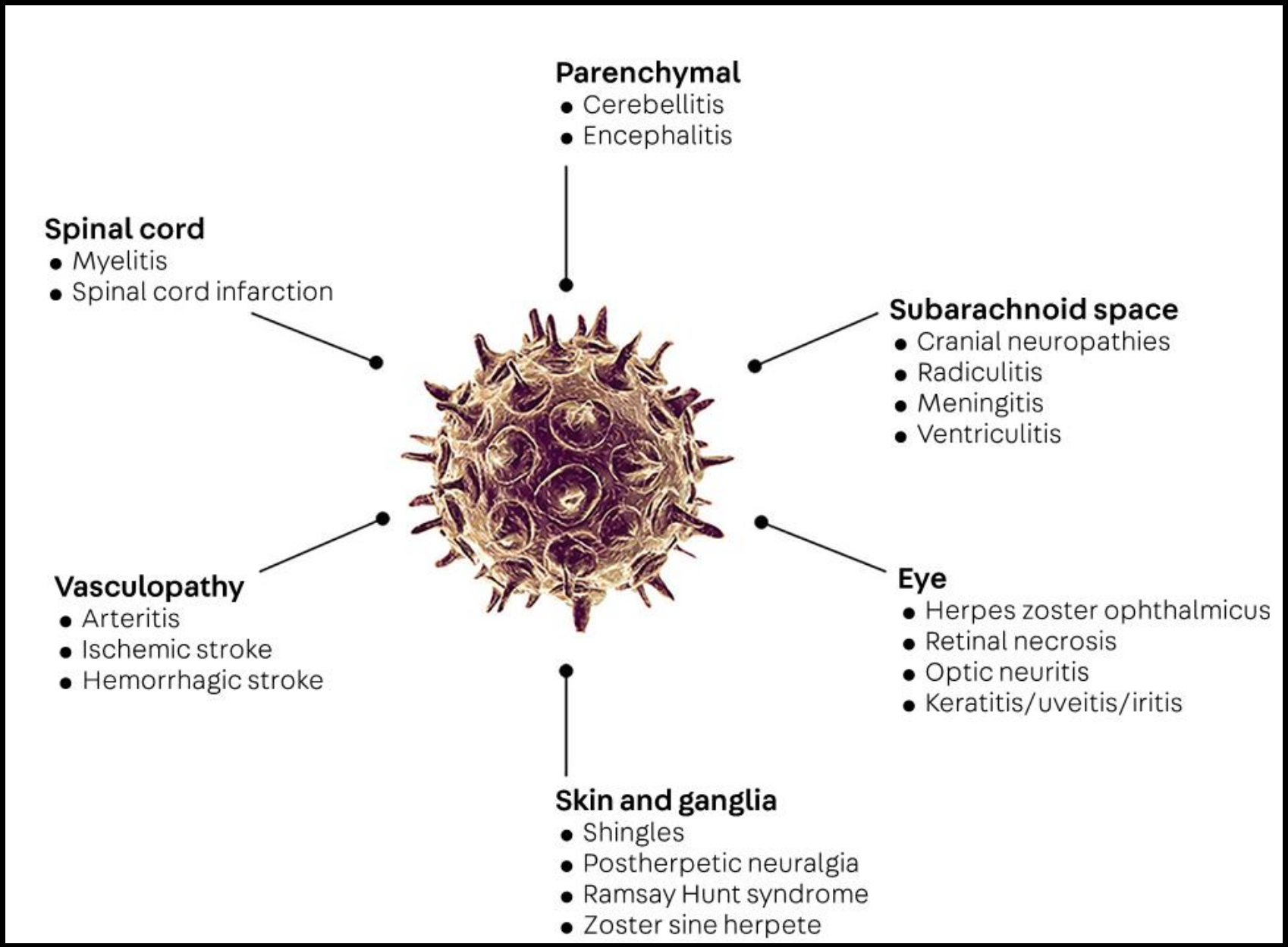

Baldwin K. & Cummings C. CONTINUUM (MINNEAP MINN) 2018;24:1349

Васкулопатия, вызванная ВЗВ

- может быть ассоциировано с перенесенной в недавнем прошлом ветряной оспой (чаще у детей) или реактивацией ВЗВ в виде опоясывающего лишая (преимущественно у взрослых)
- в основе - прямое инфицирование ВЗВ артерий ГМ, приводящие к их патологическому ремоделированию и возможному развитию ишемического или геморрагического инсульта
- ВЗВ-васкулопатия должна предполагаться у пациента с опоясывающим лишаем или ветряной оспой в ближайшем анамнезе + хотя бы одним из следующих проявлений:
  - транзиторная ишемическая атака
  - острое нарушение мозгового кровообращения
  - длительные головные боли
  - нарушение ментального статуса (энцефалопатия)

  А также у иммунокомпрометированных пациентов с васкулопатией неясного генеза

Соловей Н.В. и соавт. Неврология и нейрохирургия. Восточная Европа 2016; 6: 115

ВЗВ и риски сосудистых событий

- Ретроспективные эпидемиологические исследования:
  - на 30% более высокий риск инсульта по сравнению с контрольной группой в течение первого года после опоясывающего лишая (Тайвань)
  - в 4,3 раза более высокий риск инсульта после опоясывающего лишая с вовлечением I ветви тройничного нерва (Тайвань)
  - на 17% более высокий риск инсульта в течение первого года после опоясывающего лишая, еще более выраженный у лиц до 40 лет (Дания)
  - повышенный риск инсульта в 1,23-1,63 раза в течение 26 недель после перенесенного опоясывающего лишая (более высокий при вовлечении I ветви тройничного нерва). Риск снижается на фоне противовирусной терапии (Великобритания)
  - значимая ассоциация между опоясывающим лишаем и риском цереброваскулярных событий, не зависящая от возраста пациента (США)

Kang J. et al. Stroke 2009; 40:3443
Lin H. et al. Neurology 2010;74:792
Sreenivasan N. et al. PLoS One 2013;8:e69156
Langan S. et al. Clin Infect Dis 2014; 58:1497
Patterson B. et al. Mayo Clin Proc 2019

Васкулопатия, вызванная ВЗВ: особенности диагностики

- время от появления опоясывающего лишая до проявлений ВЗВ-васкулопатии может составлять от нескольких недель до месяцев
- предшествующая везикулезная сыпь отсутствует у 1/3 пациентов
- изменения в ЦСЖ (лимфоцитарный плеоцитоз) выявляются только у 2/3 пациентов
- на МРТ ГМ характерны геморрагические и/или ишемические очаги поражения, в особенности, на границе серого и белого вещества
- особенность верификации диагноза: низкая чувствительность ПЦР ЦСЖ на ДНК ВЗВ (около 30%); диагностический метод выбора – определение интратекальных IgG к ВЗВ (чувствительность до 93%)

Соловей Н.В. и соавт. Неврология и нейрохирургия. Восточная Европа 2016; 6: 115-130

Васкулопатия, ассоциированная с ВЗВ (1)

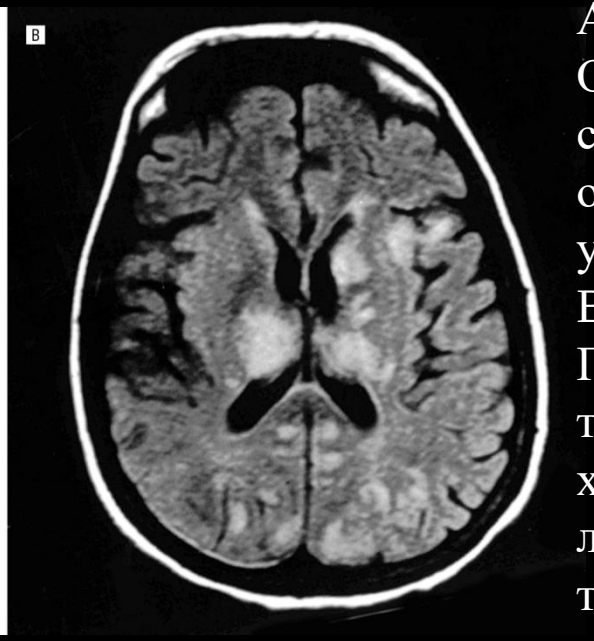

A. DWI, аксиальная проекция. Ограничение диффузии в среднем мозге и мезиальных отделах височных долей указывает на острый инфаркт.
B. FLAIR, аксиальная проекция. Гиперинтенсивный сигнал в таламусе с обеих сторон, хвостатом ядре слева, левом лучистом венце, затылочных, теменных и лобных долях указывает на мультифокальные острые и подострые инфаркты

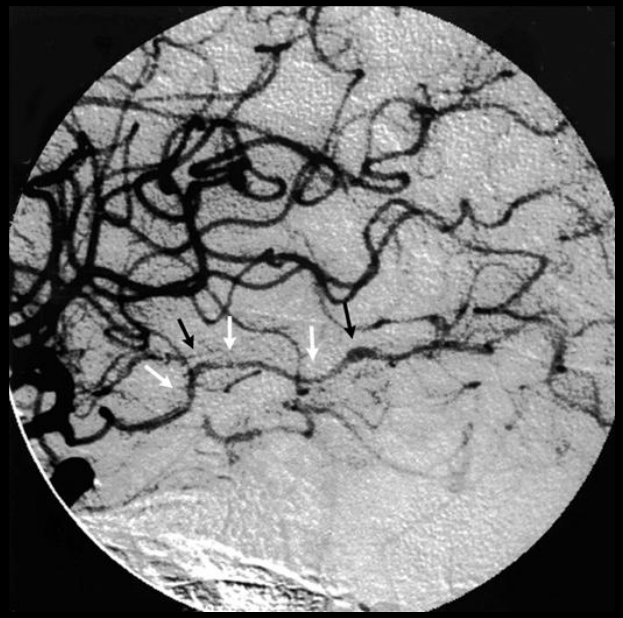

Церебральная ангиография демонстрирует участки стеноза (белые стрелки) и пост стенотического расширения (черные стрелки) правой задней мозговой артерии

Russman A. et al. Arch Neurol 2003;60:1607

Васкулопатия, ассоциированная с ВЗВ (2)

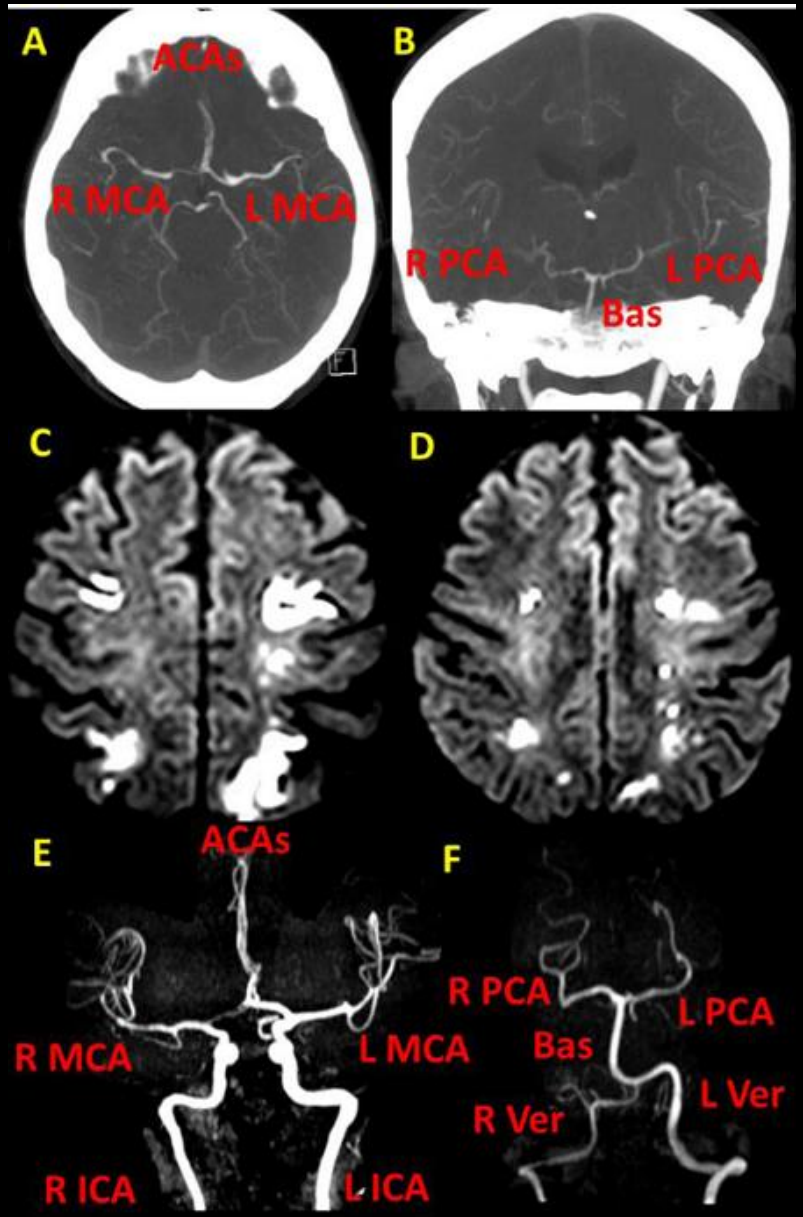

Женщина 65 лет, страдающая АГ
Выраженная головная боль в течение недели, общая слабость, двусторонние нарушения согласованных движений конечностей

ЦСЖ: плеоцитоз 630/мкл, 73% нейтрофилы, глюкоза 19 мг/дл, белок 2,6 г/л
ПЦР ЦСЖ: ДНК ВЗВ +

КТА: двустороннее диффузное сужение сосудов каротидного и вертебробазиллярного бассейнов
МРТ ГМ: двусторонние инфаркты в зонах водораздела ГМ

Терапия ацикловиром в/в с постепенным улучшением клинической симптоматики

Полное восстановление неврологически к 3 месяцу
МРА: постепенное разрешение васкулопатии

Keser Z. et al. Journal of Vascular and Interventional Neurology 2018; 10:23

Лабораторная верификация ВЗВ-ассоциированных поражений ЦНС

1. ПЦР на ДНК ВЗВ – в ЦСЖ может быть позитивной от момента начала заболевания до 1-3 недель
2. Серологическое определение интратекальных (т.е. в ЦСЖ) IgG к ВЗВ:

   - «золотой стандарт» диагностики ВЗВ поражений ЦНС

   - чувствительность выше, чем у ПЦР, особенно для поздней диагностики ВЗВ поражений ЦНС, ВЗВ-ассоциированных васкулопатий

   - в настоящее время рутинно не выполняется в Республике Беларусь

Применение даже современных методов верификации этиологии процесса в биоптатах может вводить в заблуждение: пример ВЗВ и гигантоклеточного артериита (ГКА)

VZV является этиологическим агентом ГКА?

Absence of detection of varicella-zoster virus DNA in temporal artery biopsies obtained from patients with giant cell arteriitis. Kennedy PG et al. J Neurol Sci 2003; 215:27

ДНК ВЗВ: ни в одном из 15 образцов биоптата височной артерии не была обнаружена методом ПЦР

Вывод: ВЗВ не вызывает ГКА

Prevalence and distribution of VZV in temporal arteries of patients with giant cell arteriitis. Gilden D. et al. Neuro 2015; 84:1948

Антиген ВЗВ (ИГХ): 61/82 (74%) образцов в группе ГКА, только 1/13 (8%) нормальных височных артерий

Вывод: ВЗВ вызывает ГКА

Analysis of Varicella-Zoster Virus in temporal arteries biopsy positive and negative for giant cell arteritis. Nagel MA et al. JAMA Neurology 2015; 72:1281

Антиген ВЗВ (ИГХ): 45/70 (64%) образцов в группе височного ангиита без признаков ГКА по результатам биопсий, 11/49 (22%) образцов нормальных височных артерий

Вывод: ВЗВ вызывает ГКА; имеется реактивация ВЗВ в височных артериях пациентов без морфологических признаков гигантоклеточного артериита

А что на самом деле?

Височная артерия пациентки 79 лет без признаков артериита

Коронарная артерия умершего пациента 56 лет с коронарным атеросклерозом

Коронарная артерия (вверху слева) и сердечная мышца (внизу справа) погибшей девочки 7 лет

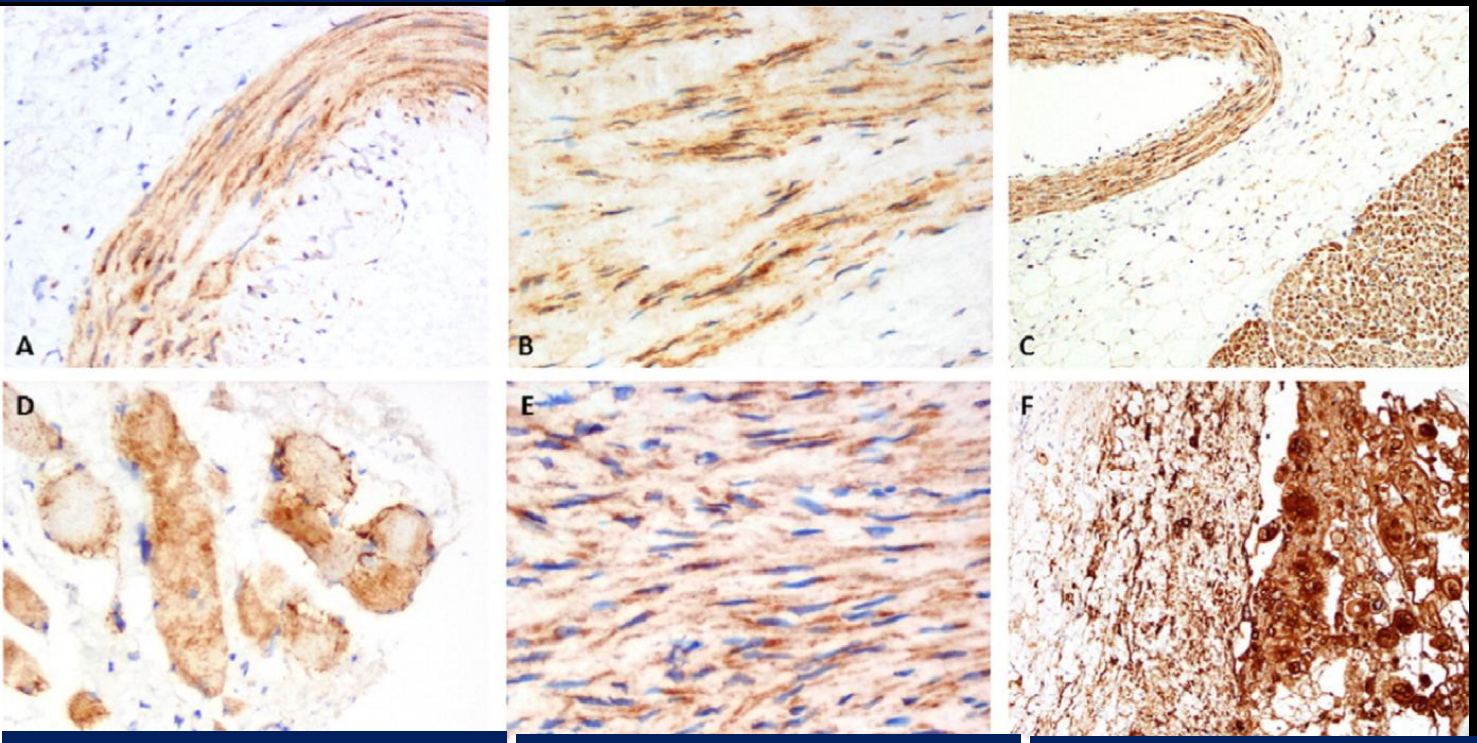

Существует кросс-реактивность между антителами к ВЗВ и мышечной тканью

ВЗВ НЕ ВЫЗЫВАЕТ ВИСОЧНЫЙ АРТЕРИИТ

Скелетная мышца пациента 36 лет (после ламинэктомии)

Хирургическое удаление лейомиомы у женщины 36 лет

Биопсия кожи у пациентки 61 года с herpes zoster (позитивный контроль)

Pisapia DJ, Lavi E. VZV, temporal arteritis, and clinical practice: False positive immunohistochemical detection due to antibody cross-reactivity. Exp Mol Pathol 2016; 100:114

ВЗВ предрасполагает к ГКА?

ДА!

- ретроспективное когортное изучение двух крупных независимых баз данных в США (MarketScan и Medicare)
- лица старше 50 лет без ГКА/ ревматической полимиалгии в анамнезе, длительность непрерывного наблюдения минимум 12 мес
- 16.686.345 субъектов, 5.942 случая ГКА
- опоясывающий лишай предшествовал развитию ГКА артериита в 3,1% и 6,0% случаев в каждой из баз данных, соответственно
- с повышенным риском развития ГКА ассоциирован как осложненный опоясывающий лишай (MarketScan HR 2,16, 95% ДИ 1,46–3,18; Medicare HR 1,99, 95% ДИ 1,32–3,02), так и неосложненный (MarketScan HR 1,45, 95% ДИ 1,05–2,01; Medicare HR 1,42, 1,02–1,99)
- вакцинация и противовирусная терапия статистически значимо не влияли на риск развития ГКА
- вывод: herpes zoster ассоциирован с повышенным риском ГКА, потенциально являясь одним из триггером данного состояния, но не непосредственной причиной

England B. et al. Arthritis Rheumatol 2017; 69: 2351

ВЗВ предрасполагает ГКА?

НЕТ!

- гео-эпидемиологическое исследование
- 14 стран, сравнение частоты ГКА и опоясывающего лишая

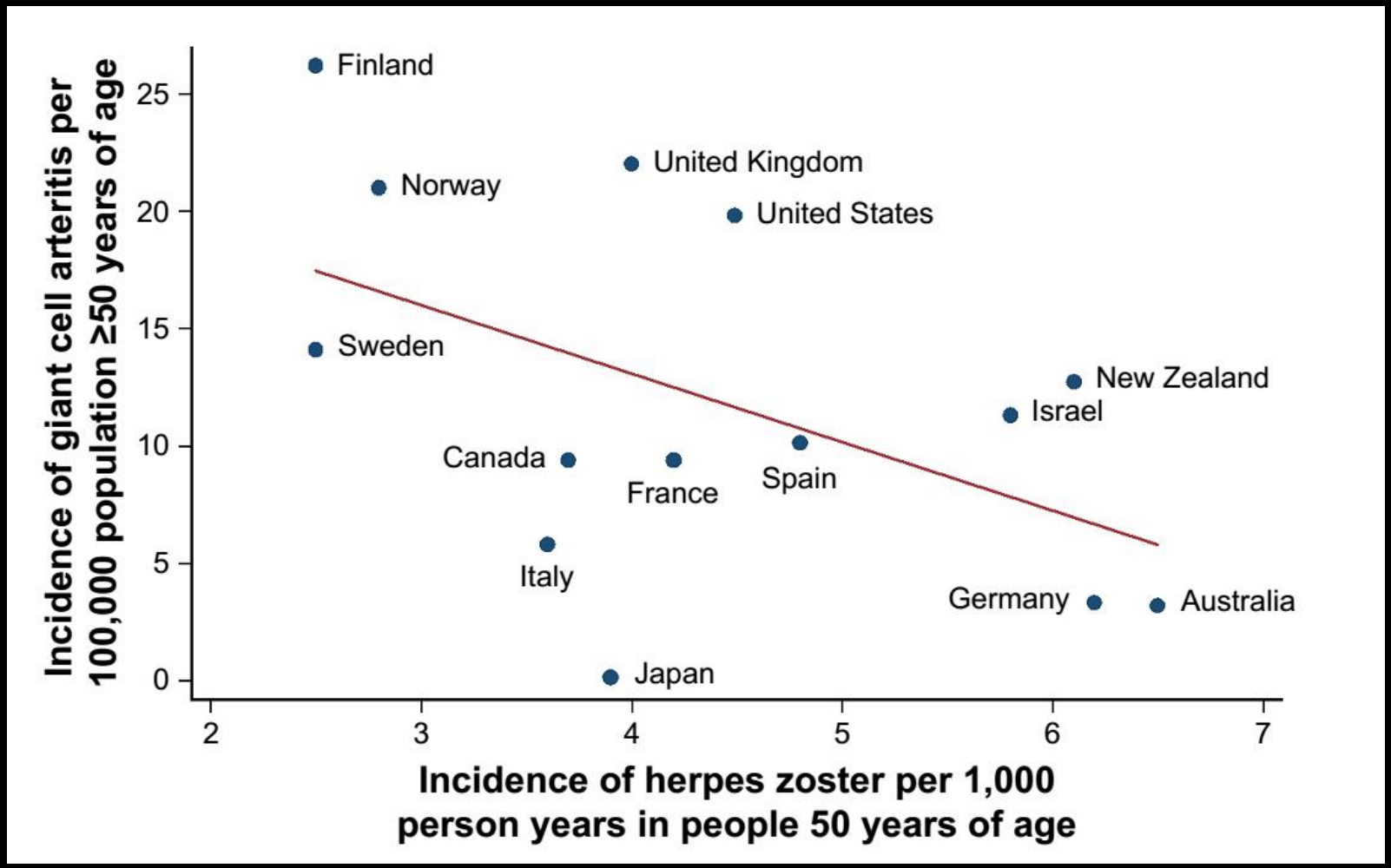

Ing E.B. et al. Clinical Ophthalmology 2018; 12:113

Терапия ВЗВ-ассоциированной васкулопатии

- контролируемых исследований, позволяющих определить оптимальную стратегию лечения данного состояния, нет
- ацикловир 10 мг/кг каждые 8 ч в/в капельно в течение 14 дней + преднизолон 1 мг/кг per os 5 дней с последующей одномоментной отменой
- пролонгация ацикловира дополнительно на 2-4 недели показана пациентам, которые:
  - не демонстрируют клинического улучшения
  - имеют новые очаги поражения на МРТ ГМ
  - сохраняют патологические отклонения в ЦСЖ (персистирующий плеоцитоз) через 2 и более недели от начала лечения
- при любых сомнения в эффективности терапии показаны повторные люмбальная пункция и нейровизуализация
- ВИЧ-позитивные пациенты с ВЗВ-ассоциированной васкулопатией имеют субоптимальный ответ на терапию, сохраняя резидуальный или прогрессирующий неврологический дефицит даже на фоне лечения

Nagel M. Varicella zoster virus vasculopathy. UpToDate 2019

Вирусы простого герпеса как потенциальные причины церебрального васкулита

- систематический обзор, 2000-2018 г.г.
- 38 пациентов (медиана возраста 45 лет, от 1 до 73 лет)
  - 27 - внутримозговое кровоизлияние
  - 10 – ишемический инсульт
  - 1 – церебральный венозный тромбоз
- летальность при внутримозговом кровоизлиянии – 21%, при ишемическом инсульте – 0%
- ВПГ-1 – основная причина внутримозговых кровоизлияний (вследствие дезинтеграции стенки сосудов при некротическом энцефалите) и неблагоприятных исходов при ВПГ-ассоциированных сосудистых осложнениях
- ВПГ-2 – основная причина ишемических инсультов (вследствие мультифокального васкулита сосудов ЦНС крупного калибра) с благоприятным прогнозом

Cerebrovascular manifestations of herpes simplex virus infection of the central nervous system: a systematic review

Hauer *et al. Journal of Neuroinflammation* (2019) 16:19

Larissa Hauer[1†], Slaven Pikija[2†], Eva C. Schulte[3], Laszlo K. Sztriha[4], Raffaele Nardone[2,5] and Johann Sellner[2,6]

ВИЧ-ассоциированная васкулопатия

- риск развития инсульта у ВИЧ-позитивных пациентов - 1-5%
  - причины: оппортунистические инфекции, коагулопатия, кардиоэмболизм, ВИЧ-ассоциированная васкулопатия (13-28%), другие васкулиты
- чаще продвинутые стадии ВИЧ-инфекции
- морфологически гранулематозное воспаление мелких артерий и вен вещества и оболочек головного мозга
- всегда вначале необходимо исключить другие более часто встречающиеся причины васкулопатий:
  - криоглобулинемический васкулит
  - туберкулез
  - сифилис
  - ЦМВ
  - ВЗВ
  - вирусы гепатита В и С
  - лекарственно-индуцированный васкулит
- в основе лечения – высокоактивная антиретровирусная терапия + в случае рефрактерного васкулита – ГКС (избегать рутинного использования у ВИЧ-позитивных пациентов вследствие дополнительных инфекционных рисков!)

Younger D. & Coyle P. Neuro Clin 2019; 37:441
Benjamin L. et al. Lancet Neurol 2012;11:878

Figure 1 An algorithm to define the etiology of HIV-related ischemic stroke for research studies

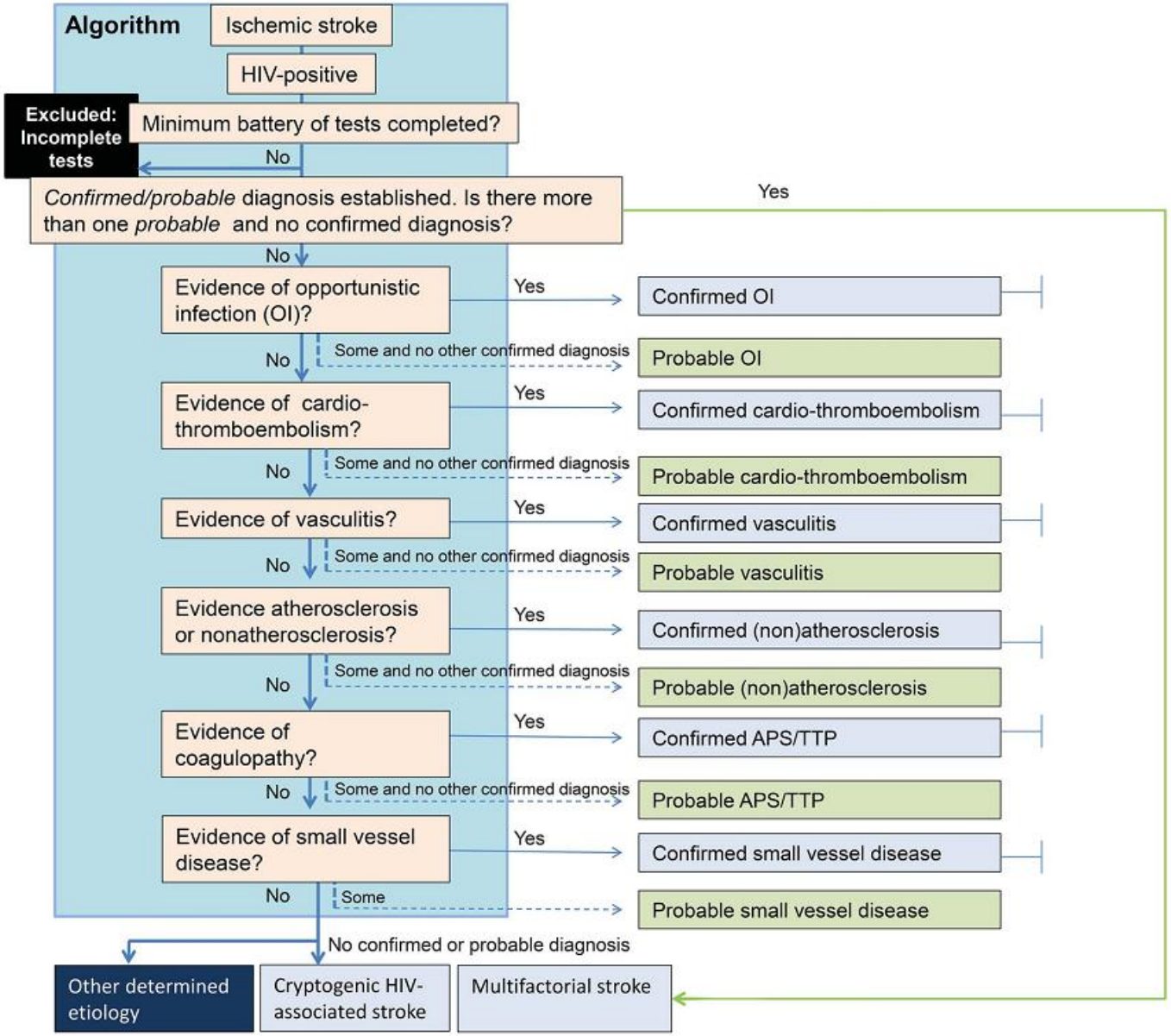

Minimum battery of tests include the following: HIV test, full blood count and blood film and urine dipstix assay, anticardiolipin antibodies, lupus anticoagulant, anti-β_2-glycoprotein, hemoglobin for sickle cell disease, serum syphilis treponemal (immunoassay + agglutination test) and nontreponemal tests, chest x-ray, CSF—microscopy, biochemistry, India ink and acid fast bacilli stains, blood culture, tuberculosis culture, unenhanced CT, ECG, and carotid/vertebral duplex ultrasound and echocardiography. APS = antiphospholipid syndrome; OI = opportunistic infection; TTP = thrombotic thrombocytopenic purpura.

Алгоритм диагностики этиологии ишемического инсульта у лиц, живущих с ВИЧ

Arterial ischemic stroke in HIV

Defining and classifying etiology for research studies

Neurol Neuroimmunol Neuroinflamm 2016;3:e254

ВИЧ-ассоциированный васкулит и аневризмы

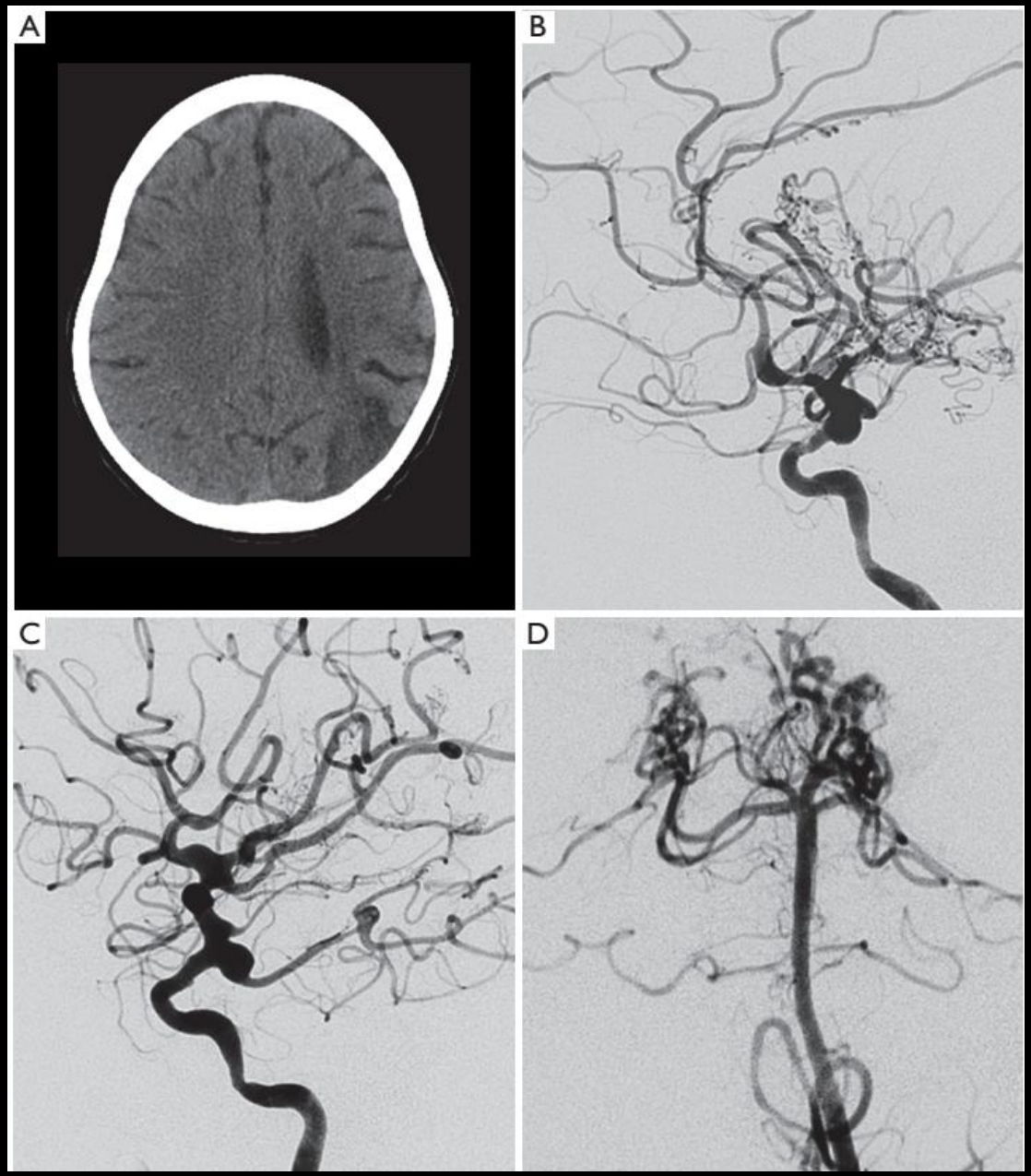

Аксиальный срез КТ ГМ у ВИЧ+ девочки 7 лет с инфарктом в левой теменной доле (A)

МР-ангиография (B) и дигитальная субтракционная ангиография (C, D) демонстрируют двусторонние сегментарные стенозы внутренней сонной артерии и мультифокальные веретенообразные аневризмы крупных сосудов

Дигитальная субтракционная ангиография демонстрирует множественные артериальные окклюзии и множественные артерио-артериальные коллатерали

Shen G. et al. Quant Imaging Med Surg 2018;8:1039

Возможности подтверждения / исключения васкулита ЦНС в диагностически сложных случаях

Единственно достоверный метод, позволяющий исключить изолированный васкулит мелких сосудов ЦНС - биопсия!

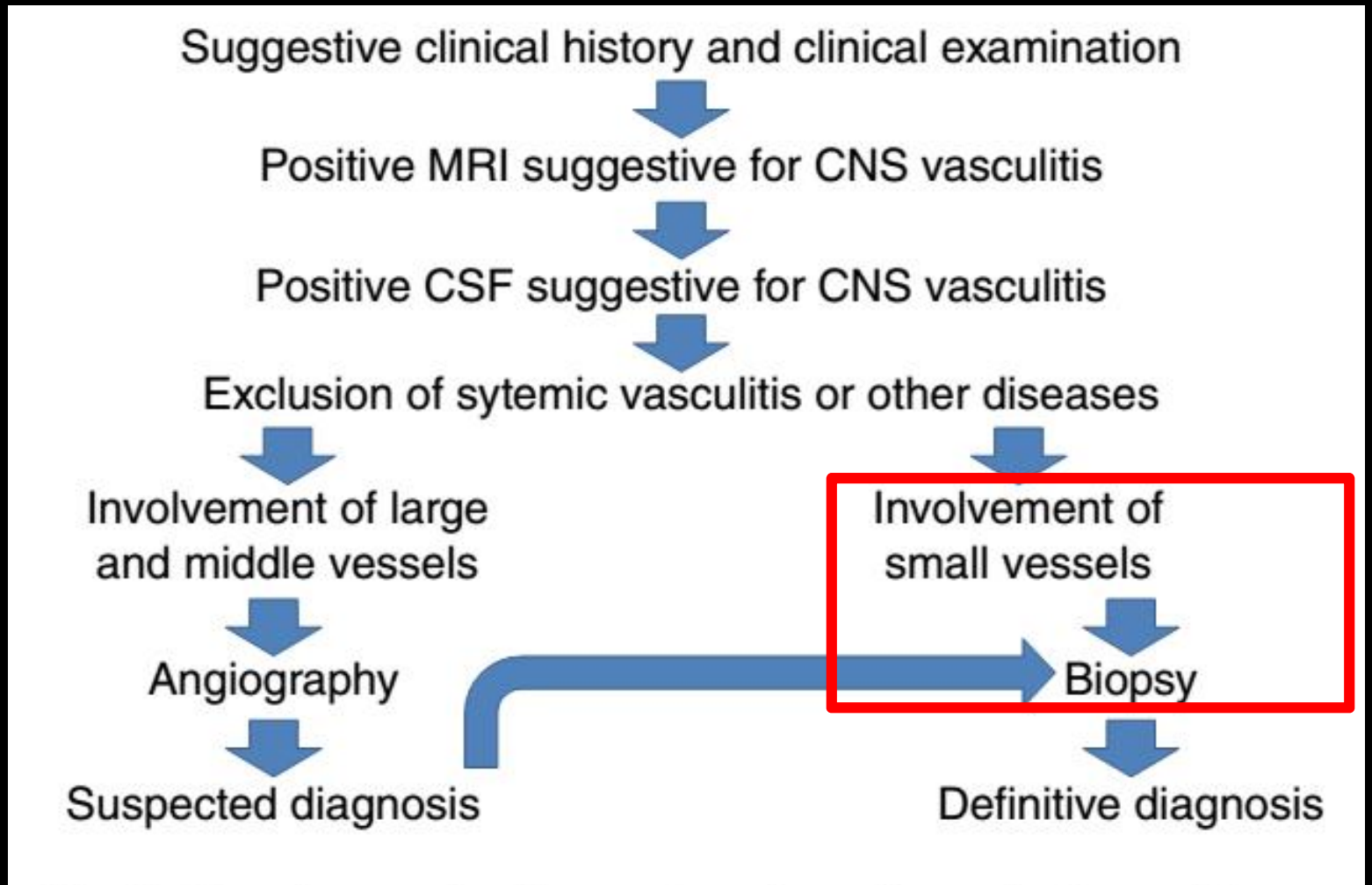

Fig. 1. Flowchart on the diagnostic work-up for cerebral vasculitis.

Berlit P. & Kraemer M. Clinical and Experimental Immunology 2013; 175:419

Поиск новых биомаркеров, позволяющих дифференцировать церебральный васкулит и другие состояния

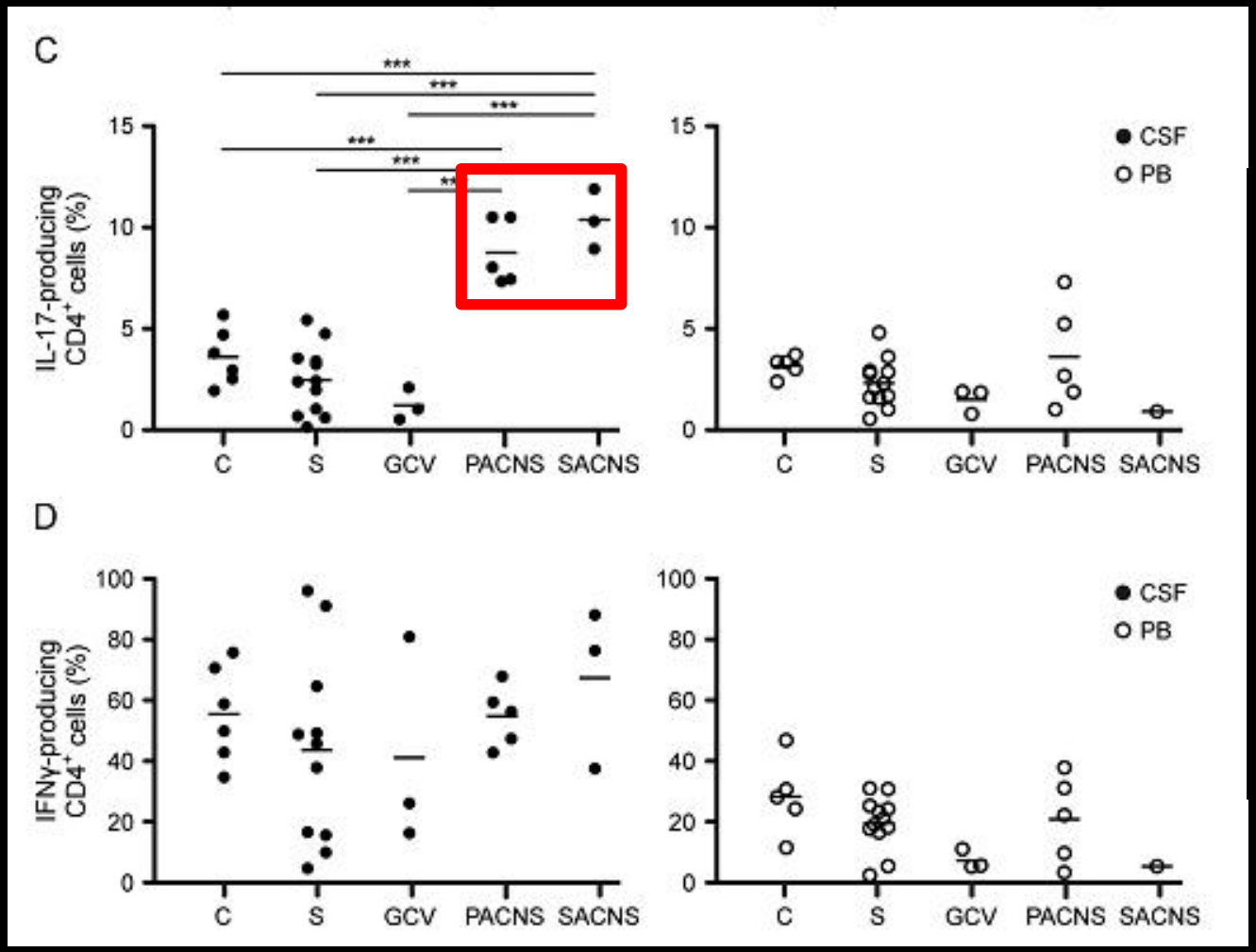

Внутриклеточная продукция ИЛ-17 в клетках ЦСЖ может позволить дифференцировать васкулиты ЦНС от других причин ОНМК

Thom V. et al. Neuroimmunol Neuroinflamm 2016; 3:e214

Этиотропная терапия инфекционных васкулитов ЦНС в зависимости от возбудителя

Этиология	Этиотропная терапия
ВИЧ	Высокоактивная антиретровирусная терапия
ВЗВ-ассоциированная васкулопатия	Ацикловир внутривенно
Цитомегаловирус	Ганцикловир, фоскарнет
Mycobacterium tuberculosis	Изониазид, рифампицин, пиразинамид, этамбутол (в случае отсутствия резистентности)
Borreliella burgdorferi s.l.	Доксициклин , цефтриаксон
Сифилис	Пенициллин, цефтриаксон
Риккетсии	Доксициклин
Аспергиллы	Вориконазол, амфотерицин В
Криптококки	Амфотерицин В + флуконазол / флуцитозин
Гистоплазмоз	Амфотерицин В + интраконазол
Кандиды	Амфотерицин В + флуцитозин
Цистицеркоз	Альбендазол / празиквантел / глюкокортикостероиды
Шистосомиаз	Празиквантел / глюкокортикостероиды

Artal F. Expert Review of Neurotherapeutics 2016; 16:205

Васкулиты ЦНС – мультидисциплинарная проблема, требующая участия в ведении пациента множества специалистов!

Патоморфолог

Инфекционист

Ревматолог

Микробиолог

Невролог

Нейрорадиолог

Нейрохирург

www.infectology.bsmu.by – официальный сайт кафедры

"Зона ясности: C.difficile-ассоциированная инфекция"

C.difficile - это...

- частая причина антибиотик-ассоциированной диареи (15-25%)
- основная причина псевдомембранозного колита, в ряде случаев приводящая к токсическому мегаколону, перфорации толстой кишки и развитию перитонита
- ведущ
- нозо США и Европы в структуре внутрибольничных возбудителей
- заболевание, рецидивирующее у каждого пятого пациента и проявляющееся жизнеугрожающими осложнениями у каждого десятого заболевшего
- серьезная проблема для инфекционного контроля в учреждениях здравоохранения в связи с крайней устойчивостью возбудителя в окружающей среде и легкой трансмиссией между пациентами и персоналом

Сотрудники кафедры инфекционных болезней Белорусского государственного медицинского университета продолжают проект **"Зона ясности"**, посвященный актуальным вопросам инфекционной патологии и этиотропной терапии инфекционных заболеваний.

Второй цикл **"Зона ясности: C.difficile-ассоциированная инфекция"** состоит в серии семинаров с сотрудниками организаций здравоохранения, сталкивающихся в своей клинической практике с антибиотик-ассоциированной диареей, вызванной C.difficile, и другими тяжелыми, осложненными и рецидивирующими формами данного

- Новости сайта
- Контактная информация
- Форум
- История кафедры
- работа
- Научно-исследовательская работа
- Лечебно-консультативная работа
- Информация для студентов
- Информация для интернов
- Практикующему врачу
- Юмор
- Полезные ссылки
- Библиотека материалов
- Карта сайта
- Фотоальбомы

Статистика

СПАСИБО ЗА ВНИМАНИЕ!

-статьи и монографии

-презентации выступлений

- видеолекции

-инструкции по применению

-методические

- материалы клинических разборов

- нормативные документы

ДЛЯ КАЖДОГО ПРАКТИКУЮЩЕГО ВРАЧА